

Çocuklarda Humerus Suprakondiler Bölge Kırıkları

Muharrem İnan*, Bülent Yücel**

Giriş

Suprakondiler humerus kırıkları klasik olarak distal humeral kondillerin proksimalinde olekranon fossadan geçen kırıklar olarak tarif edilir. Bu kırıklar çocuk dirsek kırıklarının yaklaşık olarak %50'sini ve cerrahi gerektiren kırıkların %85'ini oluşturur.^{39, 14} Genellikle 3-10 yaşlarında ve erkeklerde daha sık görülür.³⁹ Dirsek anatomisinin karışıklığı ve nörovasküler yaralanma kırıklarının tanınmasında ve tedavi planının yapılmasında cerrahi zor durumda bırakabilir. Seçilen tedavi yönteminden bağımsız olarak kalıcı deformite potansiyelinin yüksek olması ve literatürde seçilecek tedavi yöntemi konusunda fikir birliğinin olmaması tartışmaları da birlikte getirmektedir. Bu tartışmalar, konservatif tedaviden cerrahi tedaviye, kapalı redüksiyondan açık redüksiyona, tespit için kullanılan materyale ve cerrahi insizyon seçimine kadar değişebilmektedir.³⁹

Yaralanma Mekanizması

Suprakondiler humerus kırıklarında yaralanma mekanizması %98-99 açık el üzerine düşme veya %1-2 oranında da fleksiyonda ki dirsek üzerine düşme şeklindedir (Şekil 1).^{39,14} Landi ve Danielsson 589 dirsek kırığında yaptıkları çalışmada dirsek kırığının en çok yüksekte düşme ile meydana geldiğini belirtmiştir.¹³

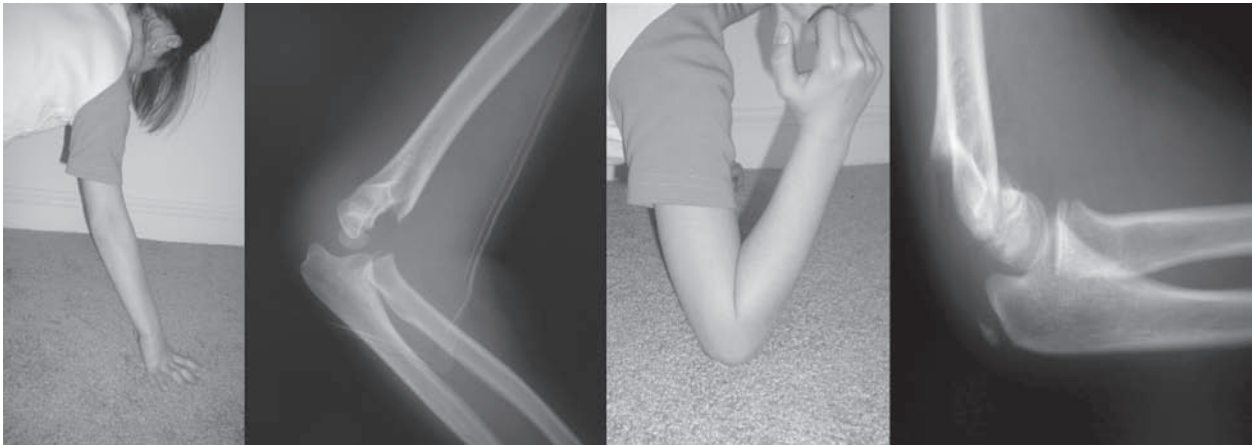
Teşhis

Fizik Muayene

Dirsek kırığı olan çocuk hastanın değerlendirilmesine fizik muayene ile başlanmalıdır. Bu muayene özellikle küçük çocuklarda ağrı ve hastanın anksiyetesi nedeniyle zor olabilir. Yaralanma olan eksteremitenin muayenesine inspeksiyonla başlanır. İnspeksiyonla, ayrılmış suprakondiler humerus kırıklarında belirgin deformite ve şişlik, kubital fossada brakialis kasında yırtık olup olmadığını gösteren çadırlaşma tespit edilebilir. Kompartman sendromu açısından aşırı ağrı, pasif hareketle parmaklarda ağrı olması ve kompartman gerginliği kontrol edilmelidir.³⁹

Nörovasküler muayene çok önemlidir. Birçok çocukta motor muayeneyi tamamlamak zordur ancak bunun için yeterli çaba harcanmalıdır. Özellikle anterior interosseöz sinir yaralanmasını değerlendirmek için parmak fleksiyonuna ameliyat öncesi bakılmalıdır. Median, ulnar ve radial sinirlerin duyu muayenesi de yapılmalıdır.³⁹

Vasküler muayene için radial nabız bakılabilir ancak kapiller dolum daha önemlidir. Çünkü ayrılmış suprakondiler humerus kırığı olan çocukların çoğunda radial nabız palpe etmek mümkün olmayabilir. Nabızlar genelde kapalı redüksiyonu



Şekil-1 Yaralanma mekanizması.

* Yeditepe Üniversitesi Tıp Fakültesi Ortopedi ve Travmatoloji AD, Doç.Dr.

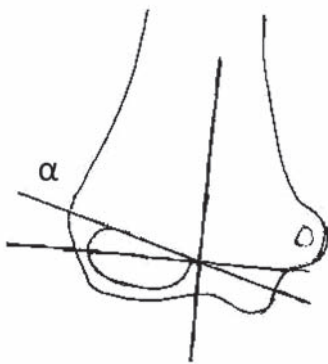
** Ardahan Devlet Hastanesi Ortopedi ve Travmatoloji Bölümü

takiben geri döner. Hastanın eli soğuk, soluk ve kapiller dolumu yetersizse acil cerrahi müdahale için hasta ameliyathaneye alınmalıdır.³⁹

Radyolojik değerlendirme

Dirsek travması olan hastayı değerlendirmek için iki yönlü ortogonal radyografiler elde edilmelidir. Çocuk hastalarda dirsek radyografisini değerlendirmek kolay değildir. Bunun için yaş ve cinsiyete göre kemikleşme merkezlerinin durumunun bilinmesi gerekir.³⁹ Suprakondiler humerus kırığı olan hastalarda önkol radyografik incelemesi de yapılmalıdır. Aynı taraf önkol veya radius distalinde %10-15 oranında kırık eşlik edebilir. Çocuk dirsek kırıklarını değerlendirmek için anterior humeral çizgi ve kapitellum önemlidir. Anterior humeral çizgi lateral planda kapitellumu iki eşit parçaya ayırmalıdır.³⁹ Baumann açısı diğer bir önemli parametredir. Bu açı lateral kondilin fizyal çizgisi ve humerus diafizinin uzun aksına dik çıkılan çizgi arasındaki açıdır (Şekil 2). Baumann açısının çok dar olması ortopedisti varus deformitesi açısından uyarmalıdır.³⁹ Suprakondiler humerus kırıklarında 3-12 yaş hastalarda redüksiyonu değerlendirmek için medial epikondiler epifizyal açının Baumann açısına alternatif olabileceği ileri sürülmüştür.⁸ Simanovsky ve ark. çalışmasında kişiye bağlı değişkenler nedeniyle humerokapitellar açının tek başına suprakondiler kırıklarda tedavi ve değerlendirme için yeterli olmayacağını bildirmiştir.⁴¹

Henderson ve arkadaşları çocuk suprakondiler humerus kırıklarında rotasyonun hesaplanması için formül (Rotasyon açısı= $\arccos \frac{(D_R - D_L)}{(D_{AP} - D_L)}$) ileri sürmüştür.¹⁸



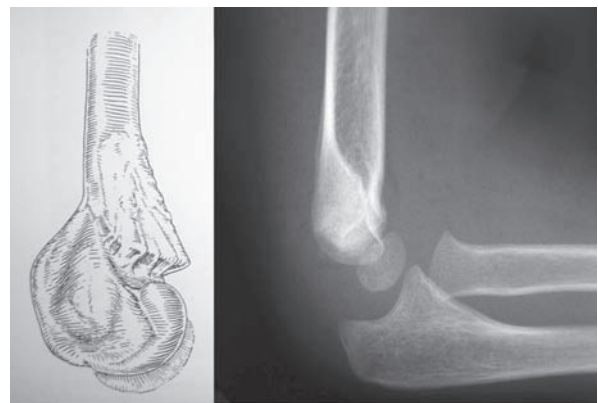
Şekil-2 Radyolojik değerlendirme

Yağ yastığı (fat-pad) bulgusu daima tartışılmıştır ve çocuk dirsek kırıklarının değerlendirilmesinde karmaşaya neden olmuştur. Bu bulgu ayrılmamış yada çok az ayrılması olan kırıkların değerlendirilmesinde yararlı olabilir. Yaralanma olmayan birçok hastada anterior yağ yastığı bulgusu olabilir. Bu basit olarak brakialisden ayrılmış anterior eklem kapsülüdür. Eğer yağ yastığı genişlemişse buna 'sail sign' denir ve genelde kemiksel yaralanmayı gösterir. Posterior yağ yastığı kırık olan hastalarda görülür ve literatürde %75 oranında duyarlı olduğu belirtilmektedir.³⁹

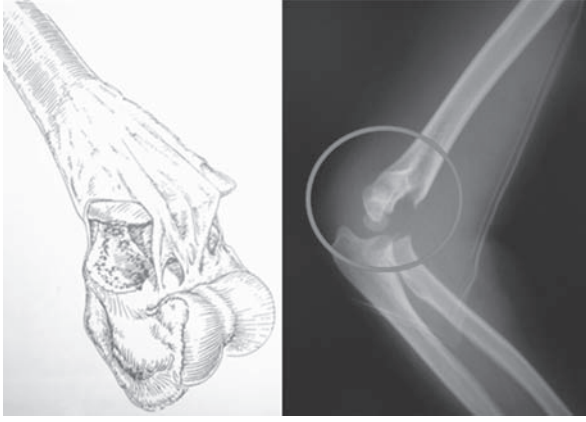
Ayrıca tanıda lateral kondil kırığı, transfizyal distal humerus kırığı ve nadir de olsa dirsek çıkığı düşünülmelidir.³⁹

Sınıflama

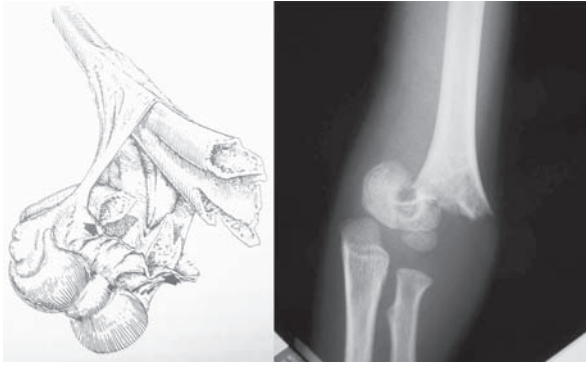
Suprakondiler humerus kırıklarının büyük çoğunluğu ekstansiyon tip yaralanmalardır. Daha nadir olarak yaklaşık % 2 oranında fleksiyon tip yaralanmalar görülür.^{39,43} Ekstansiyon tip suprakondiler humerus kırıklarının sınıflamasında Gartland'ın 1959'da yaptığı sınıflama kullanılmaktadır.³⁹ Tip I kırıklar ayrılmamış kırıklardır ve radyografide belirlenmesi zor olabilir (Şekil 3). Tip II kırıklarda posterior periost hala sağlamdır ve humerus diafizi ile distal parça arasında bağlantı vardır (Şekil 4). Anterior humeral çizgi kapitellumun önündedir ve kapitellumla kesişmez. Tip III kırıklarda ise belirgin ayrılma vardır ve her iki kortekste kırık vardır (Şekil 5).³⁹ Gartland sınıflamasının Wilkins modifikasyonunda Tip II kırıklarda rotasyon olup olmamasına göre Tip II A ve Tip IIB alt gruplar olduğu belirtilmiştir.¹⁴ Leitch ve ark fleksiyon ve ekstansiyonda instabil olan kırıkları tip IV kırık olarak bildirmişlerdir.²⁸



Şekil-3 Gartland tip I



Şekil-4 Gartland tip II



Şekil-5 Gartland tip III

Reginald ve ark. çalışmasında distal humeral metafizo-diafizer bölgede olan kırıkları ayrı bir grup olduğunu ve kendi içinde oblik ve transvers olarak iki alt gruba ayrıldığını belirtmişlerdir. Bu kırıkların tedavisinin özellikle transvers tipte olanların klasik suprakondiler humerus kırıklarına göre daha zor olduğu bildirilmiştir.¹⁴

Fleksiyon tip kırıkların sınıflamasında genellikle Pirone ve ark tarafından yapılan sınıflama kullanılır. Buna göre tip I kırıklar ayrılmış olmayan kırıklardır. Tip IIA kırıklar angulasyonu olan fakat ayrılması olmayan kırıklar ve Tip IIB kırıklar bir miktar ayrılması olan kırıklardır. Tip III kırıklar tamamen ayrılmış kırıklardır.⁴³

Tedavi Zamanlama

Son zamanlarda yapılan çalışmalar 6-21 saatten sonra yapılan cerrahi girişimlerde komplikasyon oranlarının yükseldiği ve açık cerrahi girişime olan ihtiyacın arttığı belirtilmektedir.¹⁵ Ancak Gupta ve ark. çalışmasında ciddi yumuşak doku ve damar

yaralanması olmayan hastalarda cerrahi girişimdeki gecikmenin açık cerrahi girişim oranını arttırmadığı belirtilmektedir. Benzer sonuçlar Sibinski ve ark. çalışmasında da belirtilmiştir.^{15,40} Iyengar ve ark. çalışmasında Tip III kırıklarda erken dönemde yapılan cerrahi girişimle daha sonra yapılan cerrahi girişim arasında klinik olarak herhangi bir fark olmadığını bildirmişlerdir.¹⁹

Ayrılmamış kırıkların tedavisi

Tip I kırıklarda dirsek 90 derece fleksiyonda ve nötral rotasyonda uzun kol atel yapılmalıdır. Bir hafta sonra kontrolde kırık hala ayrılmamışsa atel uzun kol alçı ile değiştirilir. Bundan 2-3 hafta sonra alçı çıkarılır ve dirsek hareket açıklığı egzersizlerine başlanır.³⁹ Kapalı redüksiyon ve alçılama dolaşım sorunu oluşturma ihtimali düşük olduğundan daha çok tip I kırıklarda tercih edilmelidir.¹

Ayrılmış kırıkların tedavisi

Ayrılmış suprakondiler humerus kırıklarının tedavisinde ana hedef; Volkman kontraktürünü önlemek, deformite gelişmesini engellemek ve normal fonksiyonları sağlanmaktır.¹ Bu amaçla tedavide 5 yöntem tariflenmiştir; iskelet traksiyonu, kapalı redüksiyon ve uzun kol alçılama (Blount tekniği), kapalı redüksiyon ve perkütan çivileme (lateral veya medial+lateral çapraz çivileme), açık redüksiyon ve çivileme.

Traksiyonla tedavi yıllarca çocuk suprakondiler humerus kırıklarının standart tedavisi olmuştur. Ancak hastanede kalış süresinin uzun olması, redüksiyonun radyolojik olarak değerlendirilmesindeki güçlükler, sık pozisyon kaybı gibi nedenlerle eski popülaritesini kaybetmiştir. Kolun aşırı şiş olduğu, redükte edilemeyen kırıklarda, parçalı kırıklarda, diğer tedavi yöntemleri için gerekli ekipmanın olmadığı durumlarda cerrahiye engel cilt hastalıkları bulunduğu takdirde tercih edilebilir.¹¹

Blount tekniği daha çok Tip II kırıklar için önerilmektedir. Bu tekniğin sakıncası kompartman sendromu riskinin olmasıdır. Klinik çalışmalar dirsek 90 dereceden fazla fleksiyonda yapılan tedavilerde kompartman basınçlarının yükseldiği belirtilmektedir. Gartland Tip II kırıklarda, ortalama 128 derece fleksiyonda (120-130 derece) dopplerle radial nabızın alınamadığı belirtilmiştir. Tip II kırıklarda konservatif tedavinin diğer bir sorunu da %23-28 redüksiyon kaybıdır.

Yen ve arkadaşları çalışmalarının sonucunda ayrılmış suprakondiler humerus kırıklarında kapalı redüksiyon ve perkütan çivilemenin damar-sinir yaralanması olmayan Tip II ve III kırıklarda kullanılmasını önermektedir. Shim ve ark. ayrılmış suprakondiler humerus kırığı olan 63 hastada yaptıkları çalışmada kapalı redüksiyon sonrasında 3 adet çapraz K-teli ile tespit uygulamışlar ve sonuçta %98.4 tatmin edici sonuç bildirmişlerdir. Yapılan çalışmada operasyon sırasında kırığın yeniden ayrılmış olma ihtimalinin yerleştirilen iki paralel K-teli ile azaltıldığını ve eğer ameliyat sonrası ulnar sinir yaralanması olduğu görülürse medialdeki telin kırık tespitinde gevşemeye neden olmadan çıkarılabileceği belirtilmektedir.³⁸

Milles ve arkadaşlarına göre ayrılmış kırıklarda kapalı redüksiyon denenir başarısız ise açık redüksiyon yapılır. Dolaşım bozukluğu olan kırıklarda, fleksiyon tipi kırıklarda, kapalı redüksiyon sonrası sinir yaralanması gelişen kırıklarda, açık kırıklarda, damar-sinir yaralanma riski yüksek olan posterolaterale ayrılmış kırıklarda açık redüksiyon önerilmektedir.¹¹ Mazda ve ark. 116 ayrılmış suprakondiler humerus kırığı olan hastada yaptıkları çalışmada tedavi protokolu olarak kapalı redüksiyon ve perkütan lateralden paralel çivileme, kapalı redüksiyon başarısız olursa medial insizyonla ulnar sinir eksplore edilerek açık redüksiyon ve çapraz çivileme uygulamışlardır. Flynn kriterlerine göre %91 mükemmel sonuç, %3.7 kötü sonuç bildirmişlerdir. Kapalı ve açık redüksiyon yapılan hastalar arasında herhangi bir fark saptanmamıştır.³¹

Ağuş ve ark. çalışmasında komplike suprakondiler humerus kırıklarında iskelet traksiyonu ve devamında kapalı redüksiyon perkütan çivileme uyguladıkları 13 hastanın 11'inde mükemmel sonuç 2 hastada başarısız sonuç bildirmişlerdir. Buna göre iskelet traksiyonu ve devamında kapalı redüksiyon perkütan çivileme komplike suprakondiler humerus kırıklarının tedavisinde alternatif bir yöntem olarak önerilmektedir.² Ağuş ve ark diğer bir çalışmasında 26 tip III ekstansiyon tip suprakondiler humerus kırığı olan hastada Flynn kriterlerine göre %100 klinik, %96 radyolojik tatmin edici sonuç bildirmişlerdir.³

Cerrahi insizyon

Havlas ve ark. tip II ve tip III kırıklarda prone pozisyonda redüksiyonun kolay olduğunu, çivilemenin basit olduğunu, floroskopinin daha

kolay kullanıldığını ve çoğu zaman tek cerrahın bu pozisyonda yeterli olabileceğini belirtmişlerdir. Ancak bu tekniğin dezavantajları arasında hastaya pozisyon vermenin zor olması, eşlik eden yaralanmaların tedavisinde zorluk olması ve damar-sinir tamir gerektiğinde hastaya yeniden pozisyon verilmesi gerekmesi sayılmaktadır.¹⁷

Aktekin ve ark. posteriordan açık redüksiyon yapılan hastalarda %52 iyi ve mükemmel sonuç bildirilmiştir. Bu nedenle tip III kırıklarda kapalı redüksiyonla daha iyi fonksiyonel ve kozmetik sonuç alınması nedeniyle daha çok bu tekniğin tercih edilmesini önermektedirler.⁵

Anterior cerrahi girişim ayrılmış suprakondiler humerus kırıklarının tedavisinde bir diğer alternatiftir. Ancak cerrahın damar ve sinir anatomisini iyi bilmesi gereklidir. Bu tekniğin avantajları, anatomik redüksiyonun kolay olması, kırık aralığına giren yapıların kolayca görülmesi, damar-sinir yapıların tam olarak ortaya konulabilmesi ve gerekli hallerde müdahale edilebilmesi ve anterior transvers insizyonun daha kabul edilebilir yerleşimde olmasıdır.⁶ Koudstaal ve ark çalışmasında anterior yaklaşımla tedavi edilen ayrılmış suprakondiler humerus kırıklarında Flynn kriterlerine göre % 84 iyi ve mükemmel sonuç bildirmişlerdir.²⁵

Eren ve ark. çalışmasında çocuk suprakondiler humerus kırıklarının cerrahi tedavisinde lateral ve medial girişimler arasında fonksiyonel ve kozmetik sonuçlar açısından anlamlı fark olmamasına karşın, ulnar sinir yaralanması olasılığının daha düşük olması ve medial kesi skarının estetik açıdan daha kabul edilebilir olması nedeniyle medial girişimin tercih edilebileceğini bildirmişlerdir.⁴

Fleksiyon tipi kırıklarda tedavi

Fleksiyon tip suprakondiler humerus kırıkları ekstansiyon tip kırıklara göre nadir görülür. Fleksiyon tip kırıkların preoperatif olarak belirlenmesi tedavi planlanması için önemlidir. Redüksiyon ekstansiyonda yapılmalıdır.^{29,45} Ayrılmış fleksiyon tip kırıklarda ekstansiyon tip kırıklara göre (%11) yüksek oranda açık redüksiyon gerektiği (%39) bildirilmiştir.²⁹

Fleksiyon tip kırıkların tedavisinde kullanılan teknikler; redüksiyon ve fleksiyonda açılama, redüksiyon ve ekstansiyonda açılama, traksiyon, redüksiyon ve perkütan çivileme, açık redüksiyon ve internal tespittir.⁴³ Williamson ve ark. fleksiyon tip

kırıklarda yaptıkları çalışma sonucunda redüksiyon ve ekstansiyonda alçılamanın Flynn kriterlerine göre mükemmel ve iyi sonuç verdiğini, ancak 2 yaşından küçük çocuklarda traksiyon veya redüksiyon ve pinleme önermektedirler.⁴³

Hasta ameliyattan 1 hafta sonra radyografik değerlendirmeye alınır. Redüksiyon kaybı yoksa bundan 2-3 hafta sonra poliklinik şartlarında çiviler çıkarılır ve eklem hareket açıklığı egzersizlerine başlanır.³⁹ Suprakondiler humerus kırıklardan sonra çocuklarda fizyoterapinin gerekliliği konusu hala belirsizdir. Keppler ve ark. çalışmasında komplike olmayan suprakondiler humerus kırıklarından sonra erkendönemdeharetekısıtlılığıolsabilefizyoterapinin gerekli olmadığı, dirsek fonksiyonlarının daha çok primer redüksiyonla ilgili olduğu belirtilmektedir.²²

Tespit yöntemleri

Literatürde lateral çiviler ve çapraz çivi yerleştirilmesi konusunda tartışmalar mevcuttur. Biyomekanik çalışmalar çapraz çivi yerleştirilmesinin en kuvvetli tespit olduğunu göstermiştir.^{31,39} Richard ve ark çapraz çivi yerleştirilmesinin lateral iki çivi yerleştirilmesinden biyomekanik olarak daha üstün olduğunu bildirmişlerdir.³⁶ Ancak fizyolojik şartlarda her iki yöntem arasında belirgin fark olmadığı belirtilmektedir.³⁹ Vlahovi ve arkadaşları biyomekanik olarak 2 lateral çivi yerleştirilmesinin kırık tespiti için yeterli olmadığını, iki çapraz çivi yerleştirilmesinin rotasyonel hareketi azalttığını ve stabiliteyi arttırdığını, üç çivi yerleştirilmesi ile rotasyonel hareketin engellendiğini ve en az deformite ile sonuçlandığını bildirmişlerdir.⁴² Mubarek ve ark bu görüşü destekleyerek iki lateral ve bir medialden çivilerle yapılan tespit yöntemini en stabil tespit olduğunu bildirmişlerdir.³⁸ Lee ve ark. çalışmasında lateralden 3 çivi yerleştirilmesi ile tedavi edilen ayrılmış suprakondiler humerus kırıklarında ulnar sinir yaralanması olmadan yeterli stabilitenin sağlanacağını bildirmişlerdir.²⁷ Larson ve ark biyomekanik olarak birbirinden ayrılarak giden iki lateral çivi ve medial çivi tekniğinin en kuvvetli çivi konfigürasyonu olduğunu, 3 lateral paralel olmayan çivi yerleştirilmesinin çapraz çivi tekniği ile aynı kuvvette torsiyonel tespit sağladığını bildirmişlerdir.²⁶ Kocher ve ark klinik çalışmasında ayrılmış suprakondiler humerus kırıklarında lateralden çivi ve medial+lateralden çivi tespit yöntemini karşılaştırmışlardır. Her iki yöntemin de

ayrılmış suprakondiler humerus kırıklarında başarılı olduğunu bildirmişlerdir.²⁴

Lateralden iki çivi yerleştirilmesi tekniğinde çivilerden biri lateral kolondan geçmeli diğer çivi ise santral kolondan geçmeli ve birbirine çok yakın olmamalıdır.⁴⁵ Redüksiyonun stabilitesi floroskopi altında fleksiyon ve ekstansiyonda kontrol edilmeli stabilite yoksa lateralden yada medialden üçüncü çivi yerleştirilmelidir.⁴⁵ Medial çivi yerleştirilmesi sırasında ulnar sinirin posterioara yer değiştirmesi için dirsek ekstansiyona alınır. Ayrıca medialden çivi yerleştirilirken mini insizyonla ulnar sinir görülebilir.⁴⁵ Medialden perkütan çivi yerleştirilmesi sırasında ulnar sinirin lokalizasyonunun belirlenmesi için Michael ve arkadaşları sinir stimulatörünün kullanılabileceğini bildirmişlerdir.³² Wind ve ark. yaptığı benzer çalışmada da ulnar sinir lokalizasyonu için sinir stimulatörü veya çivi yerleştirilmesinden sonra çivi stimulatory ile ulnar sinir yaralanma riskinin azalacağı belirtilmektedir.⁴⁴ Çivi yerleştirildikten sonra eğer ulnar sinir yaralanması olduğu görülürse hasta ameliyathaneden çıkarılmadan medial çivi çıkarılmalıdır.³⁹

Çapraz çivileme yapılması düşünülüyorsa, lateral çivi yerleştirilmesi için humerus uzun aksına paralel medial ve lateralden geçen çizgiler birleştirilir ve daha sonra floroskopik kontrol altında lateral kolondan geçecek çivinin yeri belirlenerek humerus aksına paralel çizgileri kestiği yerden floroskopi kontrolünde lateral çivi yerleştirilir. Medial çivi lateral floroskopik görüntüde uygulanır. Çivi medial epikondilin hemen ön kısmında bulunmalıdır. Çivi humerusun uzun aksına dik olarak girilir ve korteks geçildikten sonra 45 derece açı ile lateral çivinin bulunduğu planda devam edilir.³⁶

Komplikasyonlar

Christine L. ve ark yaptıkları çalışmada sinir yaralanması %11, başvuru sırasında radial nabız alınamama oranını %7 ve kompartman sendromu saptanan hasta oranını da %0.3 olarak bildirmişlerdir. Cerrahi girişim öncesinde sinir yaralanmaları içinde en sık anterior interosseöz sinir (%55), sonra sırasıyla ulnar sinir (%25) ve radial sinir (%21) yaralanması bildirilmiştir.¹³ Sinir yaralanması travma sırasında, manipülasyon sırasında veya perkütan çivileme sırasında ortaya çıkabilir. Radial sinir yaralanmasının daha çok ekstansiyon kırıklarda medial ayrılmaya bağlı olarak meydana geldiği belirtilmektedir.

Ancak ayrılması az olan kırıklarda bile radial sinir yaralanması olabilir.³⁷ Yine ekstansiyon kırıklarında ve lateral deplasmanda median sinir ve brakial arter yaralanabilir. Anterior interosseöz sinirle ilgili traksiyon yaralanması da literatürde belirtilmiştir. Ulnar sinir daha çok fleksiyon tip kırıklarda yaralanmaktadır. Suprakondiler humerus kırıklarında sinir yaralanmalarının çoğu nöropraksidir ve çoğunun fonksiyonu kendiliğinden geri dönmektedir. Fonksiyonu geri dönmeyen sinir yaralanmaları sinirin laserasyonu ve sinirin kallus içinde sıkışmasına bağlı olanlardır. İatrojenik sinir yaralanmasından kaçınmak için kapalı redüksiyon 2 kez denendikten sonra başarı sağlanamazsa açık redüksiyon çivileme önerilmektedir. Rasool çalışmasında dirsek fleksiyondayken ulnar sinir üzerindeki apenorozun gerildiğini ve böylece kubital tünelin kapasitesinin azaldığını ve bu pozisyonda medialden çivi yerleştirilmesi ile ulnar sinirin sıkıştırıldığı ve ulnar sinir yaralanmasına neden olduğu bildirilmiştir. Ulnar sinir suprakondiler humerus kırığı olan hastalarda özellikle hiperfleksiyonda %30 oranında medial epikondil üzerinden sublukse olmaktadır.¹²

Kalenderer ve ark. çalışmasında 473 suprakondiler humerus kırığı olan çocuk hastada uyguladıkları kapalı redüksiyon ve perkütan çivileme tedavisi sonrasında 25 hastada ulnar sinir yaralanması olduğunu belirtmişlerdir. Ulnar sinir yaralanması olan hastalarda 6 ve 12. haftalarda elektromyografik inceleme yapılmış ve sonuçta ulnar sinir yaralanması olan hastaların 7 ay takip edilmesini önermektedirler.²⁰

Çocuk suprakondiler humerus kırıklarında perkütan çivileme ile ilgili diğer komplikasyonlar, çivi yolu enfeksiyonu (%2-7), çivi migrasyonu (%2.9), redüksiyon kaybı ve mauniondur (%14).³⁴

Suprakondiler humerus kırıklarında brakial arter yaralanması literatürde %10 (%5-%25) olarak belirtilmektedir.^{30,9} Brakial arter yaralanmasının daha çok posterolateral ayrılması olan kırıklarda olduğu bildirilmektedir.³⁵ Suprakondiler humerus kırıklarında arter yaralanması spazm, emboli, tromboz, intimal yırtılma, laserasyon ve psödoanevrizma şeklinde olabilir. Kırık redüksiyonu sonrasında dolaşım yeniden sağlanamazsa açık redüksiyon internal tespit ve brakial arter eksplorasyonu yapılır.

Hastada siyanotik ve soğuk el varsa acil cerrahi müdahale planlanmalıdır. Öncelikle acil serviste redüksiyon yapılmalıdır. Acil serviste brakial arteri

daha fazla sıkıştıran dirsek hiperfleksiyonundan kaçınılmalıdır. Redüksiyona rağmen damarsal durumda düzelme olmazsa açık cerrahi ile inceleme ve revaskülarizasyon için hazırlık yapılması gerekmektedir.³⁹ Çoğu zaman gerekli redüksiyon ve çivilemeyi takiben perfüzyon yeniden sağlanır. El sıcak, pembe ve kapiller dolum olmasına rağmen radial nabız alınamayabilir. Bu durumda hastaya yaklaşımla ilgili farklı düşünceler mevcuttur. Ancak genel olarak bu tip hastalarda hemen damar cerrahi düşünülmeden yakın takip önerilmektedir.^{39,33} Ayrılma derecesi ile damarsal yaralanma ilişkisi açısından yapılan incelemede damarsal yaralanma olan hastalarda ortalama 5.8 cm, damarsal yaralanma olmayan hastalarda ise ortalama 4.2 cm ayrılma olduğu bildirilmiştir.

Suprakondiler humerus kırıklarında en çok korkulan komplikasyonlardan biri kompartman sendromudur. İlk kez Volkmann tarafından önkolda kapalı fasyal boşluklar içinde artan basınca bağlı ortaya çıkan bulgu ve semptomlarla tanımlanmıştır. Literatürde çocuk suprakondiler humerus kırıklarına bağlı kompartman sendromu oranı % 0.1-0.3 olarak bildirilmektedir.⁷ Günümüzde kompartman sendromundan şüphelenildiğinde basıncın monitörize edilmesi gerektiği belirtilmektedir. Basınç 30 mmHg'dan büyükse veya diastolik kan basıncından 20-30 mmHg yüksekse fasyotomi önerilmektedir.⁷ Battaglia ve ark suprakondiler humerus kırıklarında kompartman basıncını etkileyen faktörleri incelemişlerdir. Buna göre yaralanmadan sonra geçen sürenin, kırık tipinin ve redüksiyonun kompartman basıncını etkilemediği belirtilmiştir. Ancak redüksiyon sonrası fleksiyon derecesi arttıkça (özellikle 90 dereceden fazla fleksiyonlarda) kompartman basıncının arttığı belirtilmektedir.⁷

Kubitus varus çocuk suprakondiler humerus kırıklarında iyi bilinen geç dönem komplikasyondur. Bu deformitenin nedeni kırık kaynaması sırasında distal parçanın varusa gitmesidir. Bu deformiteden kaçınmak için redüksiyon sırasındaki kırık kaynaması sonrasındaki taşıma açısı iyi değerlendirilmelidir. Khare ve ark. kadavra çalışmasının sonucunda kubitus varus deformitesini önlemek için kırık redüksiyonu sonrası alçının toraksın önüne yerleştirilmesi ile kırık hattında medial rotasyona neden olduğu bildirilmektedir. Bu nedenle çalışma sonucunda alçılama sonrasında kolun toraksın yan tarafına yerleştirilmesi ve tüm ekstansiyon tip

kırıkların önkol tam pronasyonda tespit edilmesi gerektiği önerilmektedir.²³ Kubitus varus deformitesi genellikle fonksiyonel sorun yaratmamasına rağmen kozmetik sorunlar nedeniyle düzeltme osteotomisi gerekebilir. Ayrıca geç ulnar sinir felci ortaya çıkabilir. Bunun için kama osteotomisi yaygın olarak kullanılmaktadır. Ancak kozmetik sonuçları her zaman başarılı değildir. Bunun dışında tam olmayan, basamaklı ve kubbe osteotomileri tariflenmiştir. 1972'de Tachdjian kubbe osteotomisinden ilk kez bahsetmiştir. Kanauja ve ark. 11 hastalık serisinde kubitus varus deformitesi olan vakalara kubbe osteotomisi uygulamış ve başarılı sonuçlar alındığı bildirilmiştir. John ve ark. çalışmasında suprakondiler humerus kırığı sonrasında kubitus varus deformitesi olan 5 hastada transvers osteotomi ve AO eksternal fiksatorle açıl ve rotasyonel deformitenin başarılı şekilde tedavi edildiğini bildirmişlerdir.^{21,16}

De Boeck ve ark. çalışmasında çocukluk döneminde suprakondiler humerus kırığı geçiren 10 hastadaki kubitus valgus deformitesinin nedeni olarak 3 hastada deformitenin ilk tedavi sırasında farkedilmemesi, 7 hastada ise deformitenin farkedilmesine rağmen yeterince tedavi edilemediğini bildirmişlerdir. Kubitus valgus deformitesinin temel nedenini yetersiz redüksiyon olarak belirtmişlerdir.¹⁰

Yazışma Adresi: Doç.Dr. Muharrem İnan
Yeditepe Üniversitesi Tıp Fakültesi
Ortopedi ve Travmatoloji AD
minan@yeditepe.edu.tr

Kaynakça

- 1- Ababneh M, Shannak A, Agabi S, Hadidi S. The treatment of displaced supracondylar fractures of the humerus in children; a comparison of three methods. *International Orthopaedics*, 1998; 22: 4, 263-265.
- 2- Ağuş H, Kalenderer O, Kayali C, Eryanılmaz G. Skeletal traction and delayed percutaneous fixation of complicated supracondylar humerus fractures due to delayed or unsuccessful reductions and extensive swelling in children. *J Pediatr Orthop B*. 2002; 11:2, 150-4.
- 3- Ağuş H, Kalenderer O, Kayali C. Çocuk suprakondiler humerus kırıklarında kapalı redüksiyon ve perkutanöz çivileme sonuçlarımız. *ACTA*, 1999; 33:1, 18-22
- 4- Eren A, Ozkut AT, Altıntaş F, Güven M.. Comparison between the lateral and medial approaches in terms of functional and cosmetic results in the surgical treatment of type III supracondylar humeral fractures in children. *Acta Orthop Traumatol Turc*. 2005; 39:3,199-204.
- 5- Aktekin CN, Toprak A, Ozturk AM, Altay M, Ozkurt B, Tabak AY. Open reduction via posterior triceps sparing approach in comparison with closed treatment of posteromedial displaced Gartland type III supracondylar humerus fractures. *Journal of Pediatric Orthopaedics B*, 2008; 17:4, 171-178.
- 6- Ay S, Akinci M, Kamiloglu S, Ercetin O. Open reduction of displaced pediatric supracondylar humeral fractures through the anterior cubital approach. *Journal of Pediatric Orthopaedics*, 2005; 25: 2, 149-153.
- 7- Battaglia TC, Armstrong DG, Schwend RM. Factors affecting forearm compartment pressures in children with supracondylar fractures of the humerus. *Journal of Pediatric Orthopaedics*, 2002; 22:4, 431-439.
- 8- Biyani A, Gupta SP, Sharma JC. Determination of medial epicondylar epiphyseal angle for supracondylar humeral fractures in children. *Journal of Pediatric Orthopaedics* 1993; 13: 1, 94-97.
- 9- Cairns RA, MacKenzie WG, Culham JA. Urokinase treatment of forearm ischemia complicating supracondylar fracture of the humerus in three children. *Pediatric Radiology*, 1993; 23:5, 391-394.
- 10- De Boeck H, De Smet P. Valgus deformity following supracondylar elbow fractures in children. *Acta Orthop Belg*. 1997, 63:4, 240-4.
- 11- Diri B, Tomak Y, Karaismailoğlu TN. The treatment of displaced supracondylar fractures of the humerus in children (an evaluation of three different treatment methods). *Ulusal Travma ve Acil Cerrahi Dergisi*, 2003, 9:1, 62-69.
- 12- Eidelman M, Hos N, Katzman A, Bialik V. Prevention of ulnar nerve injury during fixation of supracondylar fractures in children by 'flexion-extension cross-pinning' technique. *Journal of Pediatric Orthopaedics*, 2007; 16:3,221-224.
- 13- Farnsworth CL, Silva PD, Mubarak SJ. Etiology of supracondylar humerus fractures. *Journal of Pediatric Orthopaedics*, 1998; 18:1, 38-42.
- 14- Fayssoux RS, Stankovits L, Domzalski ME, Guille JT. Fractures of the distal humeral metaphyseal-diaphyseal junction in children. *Journal of Pediatric Orthopaedics*, 2008; 28:2,142-146.
- 15- Gupta N, Kay RM, Leitch K, Femi JD, Tolo VT, Skaggs DL. Effect of surgical delay on perioperative complications and need for open reduction in supracondylar humerus fractures in children. *Journal of Pediatric Orthopaedics*, 2004; 24:3, 245-248.
- 16- Handelsman JE, Weinberg J, Hersch JC. Corrective supracondylar humeral osteotomies using the small AO external fixator. *Journal of Pediatric Orthopaedics B*, 2006; 15:3,194-197.
- 17- Havlas V, Trc T, Gaheer R, Schejbalova A. Manipulation of pediatric supracondylar fractures of humerus in prone position under general anesthesia. *Journal of Pediatric Orthopaedics*, 2008; 28:6,660-664.
- 18- Henderson ER, Egol KA, van Bosse HJ, Schweitzer ME, Pettrone. Calculation of rotational deformity in pediatric supracondylar humerus fractures. *Skeletal Radiology*, 2007; 36:3,229-235.
- 19- Iyengar SR, Hoffinger SA, Townsend DR. Early versus delayed reduction and pinning of type III displaced supracondylar fractures of the humerus in children: a comparative study. *Journal of Orthopaedic Trauma*, 1999; 13:1, 51-55.
- 20- Kalenderer O, Reisoglu A, Surer L, Agus H. How should

- one treat iatrogenic ulnar injury after closed reduction and percutaneous pinning of paediatric supracondylar humeral fractures? *Injury*. 39:4, 463-6.
21. Kanaujia RR, Ikuta Y, Muneshige H, Higaki T, Shimogaki K. Dome osteotomy for cubitus varus in children. *Acta Orthopaedica Scandinavica*, 1988; 59:3,314-317.
 22. Keppler P, Salem K, Schwarting B, Kinzl L. The effectiveness of physiotherapy after operative treatment of supracondylar humeral fractures in children. *Journal of Pediatric Orthopaedics*, 2005; 25:3, 314-316.
 23. Khare GN, Gautam VK, Kochhar VL, Anand C. Prevention of cubitus varus deformity in supracondylar fractures of the humerus. *Injury*, 1991; 22:3, 202-206.
 24. Kocher MS, Kasser JR, Waters PM, Bae D, Snyder BD, Hresko MT. Lateral entry compared with medial and lateral entry pin fixation for completely displaced supracondylar humeral fractures in children. A randomized clinical trial. *Journal of Bone and Joint Surgery. American Edition*, 2007; 89:4, 706-712.
 25. Koudstaal MJ, De Ridder VA, De Lange S, Ulrich C. Pediatric supracondylar humerus fractures: the anterior approach. *Journal of Orthopaedic Trauma*, 2002;16:6, 409-412.
 26. Larson L, Firoozbakhsh K, Passarelli R, Bosch P. Biomechanical analysis of pinning techniques for pediatric supracondylar humerus fractures. *Journal of Pediatric Orthopaedics*, 2006; 26:5, 573-578.
 27. Lee YH, Lee SK, Kim BS, Chung MS, Baek GH, Gong HS, Lee JK. Three lateral divergent or parallel pin fixations for the treatment of displaced supracondylar humerus fractures in children. *Journal of Pediatric Orthopaedics*, 2008; 28:4, 417-422.
 28. Leitch KK, Kay RM, Femino JD, Tolo VT, Storer SK, Skaggs DL. Treatment of multidirectionally unstable supracondylar humeral fractures in children. A modified Gartland type-IV fracture. *J Bone Joint Surg Am.*, 2006; 88:5, 980-5.
 29. Mahan ST, May CD, Kocher MS. Operative management of displaced flexion supracondylar humerus fractures in children. *Journal of Pediatric Orthopaedics*, 2007; 27:5, 551-556.
 30. Martin DF, Tolo VT, Sellers DS, Weiland AJ. Radial nerve laceration and retraction associated with a supracondylar fracture of the humerus. *Journal of Hand Surgery A* , 1989;14, : 3, 542-545.
 31. Mazda K, Boggione C, Fitoussi F, Penneçot GF. Systematic pinning of displaced extension-type supracondylar fractures of the humerus in children. *A. Journal of Bone and Joint Surgery. British Edition*, 2001; 83:6, 888-893.
 32. Michael SP, Stanislas MJ. Localization of the ulnar nerve during percutaneous wiring of supracondylar fractures in children. *Injury*, 1996; 27:5, 301-302.
 33. Noaman HH. Microsurgical reconstruction of brachial artery injuries in displaced supracondylar fracture humerus. *Microsurgery*, 2006; 26:7, 498-505.
 34. Ponce BA, Hedequist DJ, Zurakowski D, Atkinson CC, Waters PM. Complications and timing of follow-up after closed reduction and percutaneous pinning of supracondylar humerus fractures: follow-up after percutaneous pinning of supracondylar humerus fractures. *Journal of Pediatric Orthopaedics*, 2004; 24:6, 610-614.
 35. Reitman RD, Waters P, Millis M. Open reduction and internal fixation for supracondylar humerus fractures in children. *Journal of Pediatric Orthopaedics*, 2001; 21:2, 157-161.
 36. Reynolds RA, Mirzayan R. A technique to determine proper pin placement of crossed pins in supracondylar fractures of the elbow. *Journal of Pediatric Orthopaedics*, 2000; 20:4, 485-489.
 37. Sairoy K, Henmi T, Kanematsu Y, Naka S, Kajikawa T. Radial nerve palsy associated with slightly angulated pediatric supracondylar humerus fracture. *Journal of Orthopaedic Trauma*, 1997;11:3, 227-229.
 38. Shim JS, Lee YS. Treatment of completely displaced supracondylar fracture of the humerus in children by cross-fixation with three Kirschner wires. *Journal of Pediatric Orthopaedics*, 2002; 22:1, 12-16.
 39. Shrader MW. Pediatric supracondylar fractures and pediatric physeal elbow fractures. *Orthop Clin North Am.*, 2008; 39:2, 163-171, v. Review.
 40. Sibinski M, Sharma H, Bennet GC. Early versus delayed treatment of extension type-3 supracondylar fractures of the humerus in children. *Journal of Bone and Joint Surgery. British Edition*, 2006; 88:3, 380-381.
 41. Simanovsky N, Lamdan R, Hiller N, Simanovsky N. The measurements and standardization of humerocondylar angle in children. *J Pediatr Orthop*. 2008; 28:4, 463-465.
 42. Vlahović T, Bumci I. Biomechanical evaluation of the value of osteosynthesis in supracondylar fracture of the humerus using Kirschner pins in children. *European Journal of Pediatric Surgery*, 2002; 12:6, 410-415.
 43. Williamson DM, Cole WG. Flexion supracondylar fractures of the humerus in children: treatment by manipulation and extension cast. *Injury*, 1991; 22:6, 451-455.
 44. Wind WM, Schwend RM, Armstrong DG. Predicting ulnar nerve location in pinning of supracondylar humerus fractures. *Journal of Pediatric Orthopaedics*, 2002; 22:4, 444-447.
 45. Yen YM, Kocher MS. Lateral entry compared with medial and lateral entry pin fixation for completely displaced supracondylar humeral fractures in children. Surgical technique. *Journal of Bone and Joint Surgery. American Edition*, 2008; 90, 20-30, [Suppl 2].